

Infarctus inférieur du myocarde : quels paramètres échocardiographiques peut-on retenir pour déterminer une extension ischémique au ventricule droit ?

Inferior myocardial infarction: For which echocardiographic parameters should we opt to determine ischemic extension to the right ventricle?

R.Hammami, F.Triki, Bassem Rekik, L. Abid, S. Mallek, D. Abid, M. Hentati, S. Kammoun

Service de Cardiologie de SFAX - Université de Sfax

Résumé

Introduction : L'infarctus du ventricule droit (VD), souvent de diagnostic difficile, complique 40 à 50% des infarctus inférieurs du myocarde. L'objectif de ce travail est de déterminer la place de l'échocardiographie dans le diagnostic d'une extension au ventricule droit d'un infarctus inférieur et étudier surtout l'apport des nouvelles techniques doppler.

Méthodes : Nous avons mené une étude prospective incluant 31 patients hospitalisés dans le service de Cardiologie de Sfax durant l'année 2010, pour infarctus inférieur du myocarde. Tous les malades ont bénéficié d'une échocardiographie-doppler durant les premières 48 heures. Une comparaison des données échocardiographiques à celles d'une population témoin a été réalisée.

Résultats : L'âge moyen était de $59,9 \pm 13$ ans avec une nette prédominance masculine. Une extension électrique au VD a été observée chez 10 malades (32,8%). La fraction d'éjection du ventricule droit était statistiquement plus abaissée chez les malades que chez les témoins ($p < 0,001$). Le mouvement systolique de l'anneau tricuspide (TAPSE) était significativement plus diminué chez les patients avec infarctus inférieur comparé aux témoins et chez les patients avec signes électriques d'infarctus du ventricule droit comparés au reste des malades (12,22mm vs 18,16mm; $p < 0,001$). La vitesse du flux systolique à l'anneau tricuspide S est significativement plus abaissée chez les patients comparés aux témoins (15,72 vs 18,55, $p < 0,001$). En comparant les patients ayant des signes électriques d'infarctus du VD au reste des malades, on a constaté une diminution significative de la vitesse tricuspide S (11,87 vs 17,56cm/s, $p < 0,001$). Un index de Tei $> 0,5$ permet de porter le diagnostic d'un IDM du VD avec une sensibilité de 40% et une spécificité de 91%.

Conclusion : L'étude de la fonction du ventricule droit en échocardiographie doit intégrer plusieurs paramètres à la fois. L'étude des paramètres du doppler tissulaire semblent sensibles, faciles et très contributifs au diagnostic d'infarctus du ventricule droit.

Mots-clés

Infarctus, Ventricule droit, Echocardiographie, Doppler

Summary

Introduction: The right ventricle Myocardial infarction complicates 40-50% of inferior myocardial infarction, the diagnosis is sometimes difficult. The objective of this work is to determine the role of echocardiography in the diagnosis of an extension to the right ventricle of inferior myocardial infarction and assess especially the contribution of new Doppler techniques.

Methods: We conducted a prospective study including 31 patients hospitalized in the department of Cardiology of Sfax during 2012 for inferior myocardial infarction. All patients underwent Doppler echocardiography during the first 48 hours. A comparison of the echocardiographic data with those of a control group was carried out.

Results: The mean age was 59.9 ± 13 years with a male predominance. An electrical extension to the Right ventricle was observed in 10 patients (32.8%). The ejection fraction of the right ventricle was statistically lowered in patients than in controls ($p < 0.001$). The systolic movement of the tricuspid annulus (TAPSE) was significantly decreased in patients with inferior infarction compared to controls and patients with myocardial electric signs of the right ventricle compared to the rest of the patients (12.22mm vs 18.16mm, $p < 0.001$). The tricuspid S wave is significantly lower in patients compared to controls (15.72 vs 18.55, $p < 0.001$). Comparing patients with signs of myocardial electrical VD to the rest of the patients, there was a significant decrease in the tricuspid S wave (11.87 vs 17.56cm / s, $p < 0.001$). We noted that a Tei index > 0.5 allows the diagnosis of MI RV with a sensitivity of 40% and a specificity of 91%.

Conclusion: The echocardiographic study of right ventricle should integrate several parameters at once. The study of tissue Doppler parameters seem sensitive, easy and very contributory to the diagnosis of right ventricle infarction.

Keywords

Infraction, right ventricle, echocardiography, Doppler

Correspondance

Dr TRIKI Faten

Service de cardiologie Hopital Hédi chaker Sfax Tunisie

Faculté de médecine de Sfax

Email : trikifaten@yahoo.fr

INTRODUCTION

L'infarctus du ventricule droit (IDM du VD) est une entité non rare, compliquant 40 à 50% des infarctus inférieurs du myocarde ¹. Le diagnostic d'une atteinte ischémique du VD est souvent basé sur la présence de signes cliniques droits et/ou de signes électriques dans les dérivations droites. Cependant ces signes sont inconstants souvent fugaces et dans certains cas, seule l'échocardiographie pourrait poser le diagnostic d'un infarctus du VD.

L'objectif de ce travail est de relever l'apport de l'échocardiographie notamment l'apport des techniques de doppler tissulaire dans le diagnostic positif précoce d'une extension au VD d'un IDM inférieur.

MATERIELS ET METHODES

Il s'agit d'une étude prospective incluant 31 patients consécutifs hospitalisés à la phase aigue d'un infarctus inférieur du myocarde, durant l'année 2010. Nous avons comparé les données échocardiographiques de nos patients à celles de témoins d'âge et de sexe similaires.

1-Populations :

Critères d'inclusions :

Patients

Nous avons inclus les patients hospitalisés pour un premier IDM inférieur, à la phase aigue (les premières 24 heures). Le diagnostic d'IDM de topographie inférieure a été posé sur l'association d'une douleur infarctoïde (>30 minutes) à un sus décalage du segment ST persistant dans le territoire inférieur.

Témoins

Nous avons inclus des sujets d'âge et de sexe appariés à nos patients sans facteurs de risque cardio-vasculaire (à part le tabac) et qui sont apparemment sains.

Critères d'exclusions :

Nous avons exclus les patients présentant:

- Des antécédents de cardiopathie ischémique.
- Une valvulopathie significative autre qu'ischémique.
- Des antécédents de cardiomyopathies dilatées, restrictives et hypertrophiques.
- Des antécédents de cœur pulmonaire aigu ou de cœur pulmonaire chronique.
- Un trouble de rythme (FA, flutter,...) ou conducteur chronique (malade appareillé..).

2- Données cliniques

Nous avons relevé à l'interrogatoire les données démographiques (âge, sexe), les facteurs de risques cardiovasculaires et la chronologie de la douleur thoracique.

Un examen minutieux a été pratiqué chez tous les patients à l'admission pour éliminer les diagnostics différentiels. Nous avons relevé la pression artérielle systolique et diastolique (une hypotension a été considérée à partir d'une pression artérielle systolique < 100 mmHg), la fréquence cardiaque, les signes d'insuffisance ventriculaire gauche (IVG) et les signes d'insuffisance cardiaque droite (IVD).

3-Electrocardiogramme

Après avoir posé le diagnostic positif d'IDM inférieur, nous avons précisé chez tous les patients les signes électriques d'extension au ventricule droit (sus décalage

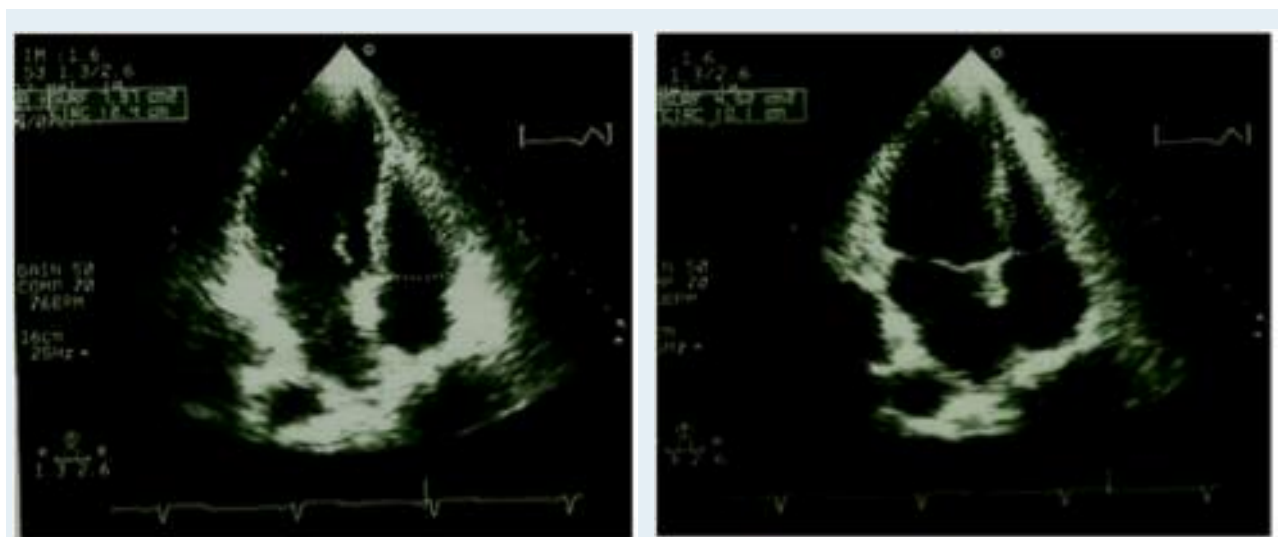


Figure 1 : Calcul de la fraction de raccourcissement à partir de la surface du ventricule droit télédiastolique puis télésystolique.

de ST de 1mm ou plus en V3R, V4R), les troubles du rythme essentiellement la fibrillation auriculaire, la tachycardie ventriculaire et la fibrillation ventriculaire et les troubles conductifs de haut degré.

4-Etude échocardiographique

Pendant les premières 48 heures de l'hospitalisation et sans retarder le geste de reperfusion coronaire, tous les patients ont bénéficié d'un examen échocardiographique conventionnel associé à un mode DTI pulsé. L'échocardiographie a été réalisée chez les patients ayant présenté un trouble de rythme ou conductif aigu après la reprise du rythme sinusal et dans les mêmes délais (48heures).

De la même façon, un examen échocardiographique a été réalisé chez tous les témoins après un repos d'au moins de 30 min.

a-Appareil d'échocardiographie doppler

C'est une machine de type Agilent SONOS 5500, système M2424A, États-Unis dotée d'une sonde 2,4 MHz, et équipé par un Doppler pulsé, continu et couleur. Les échocardiogrammes sont réalisés par un seul opérateur et dans les mêmes conditions d'éclairage.

b-Paramètres recueillis

Les échocardiogrammes sont effectués selon les nouvelles recommandations de la société Américaine d'échocardiographie (SAE) ².

Etude de la fonction systolique du VD

Fraction de raccourcissement du VD (FRVD): A partir de l'incidence apicale 4 cavités centrée sur les cavités droites. La FRVD a été considérée normale lorsque >35% ². Fraction d'éjection du VD (FeVD): On parle de dysfonction systolique du VD lorsque FeVD<55%².

Déplacement systolique de l'anneau tricuspide ou TAPSE (Tricuspid Annular Plane Systolic Excursion): C'est un paramètre de fonction longitudinale (figure 2). Une valeur <16mm est en faveur d'une dysfonction systolique ventriculaire droite³.

Vitesse de l'onde systolique à la paroi latérale de l'anneau tricuspide en Doppler tissulaire (onde Sa): Elle est mesurée à la partie latérale de l'anneau tricuspide. Une valeur<10cm/s correspond à une dysfonction ventriculaire droite³. Comme le TAPSE, ce paramètre perd de valeur en cas de fuite tricuspide importante.

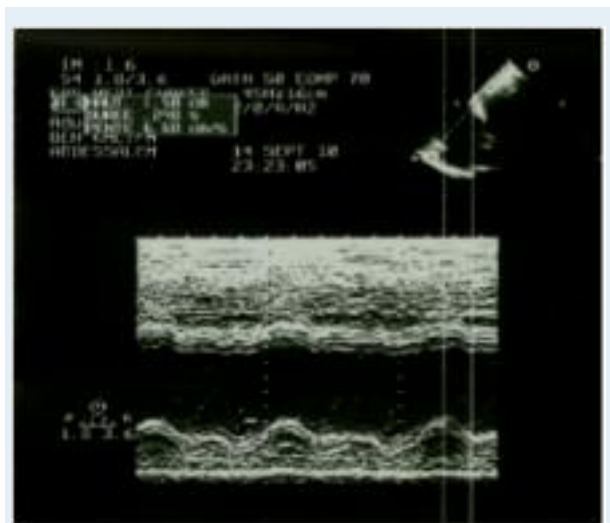


Figure 2 : Mesure de l'excursion systolique de l'anneau tricuspide en mode Tm

Etude de la fonction diastolique du VD

Analyse du flux tricuspide en doppler pulsé et évaluation de la pression atriale droite en doppler tissulaire: En coupe apicale 4 cavités, nous avons mesuré en doppler pulsé à l'extrémité des valves tricuspides les vitesses des ondes Et et At et le temps de décélération Td (figure 3). En mode doppler Tissulaire appliqué à la paroi latérale du VD, nous avons mesuré la vitesse des ondes proto-diastolique Eat et télé-diastolique Aat (figure 4).

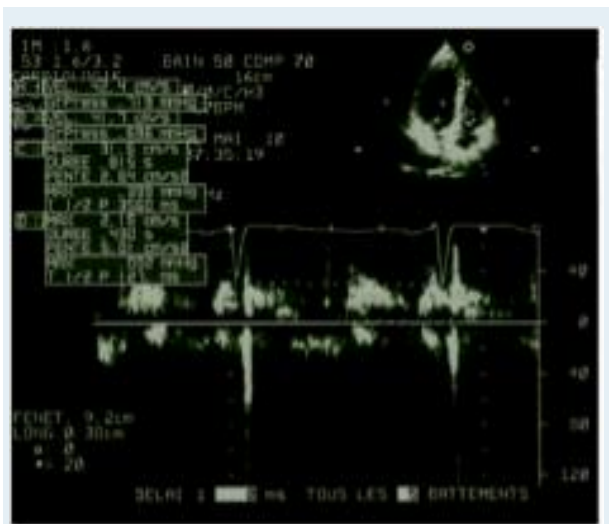

Figure 3 : Doppler pulsé au niveau de l'extrémité des valves tricuspide : mesure de la vitesse des ondes E et A

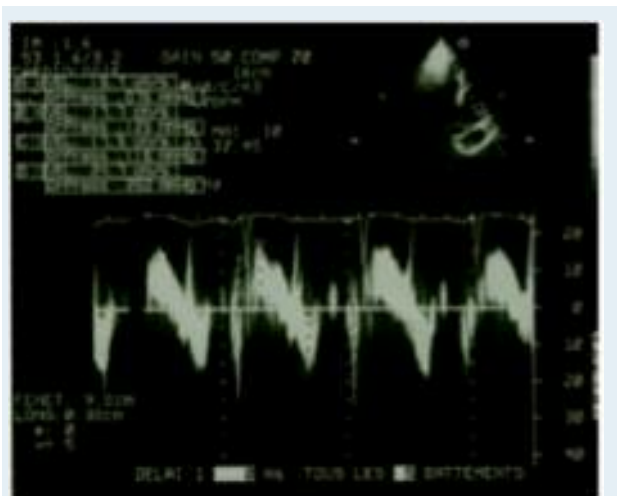


Figure 4 : Doppler tissulaire au niveau de la paroi latérale du VD : mesure des vélocités des ondes systoliques Sa, proto-diastolique Ea et télédiastolique Aa

Un rapport $Ea/Ea_t > 6$ suggère une élévation de la pression atriale droite. Selon les recommandations de la société Américaine d'échocardiographie², on classe la dysfonction diastolique du VD selon ce schéma:

- * $Ea/At < 0,8$: trouble de la relaxation
- * $Ea/At > 2,1$ avec $Td < 120ms$: trouble restrictif
- * Ea/At entre 0,8 et 2,1 et $Ea/Ea_t > 6$: profil pseudo-normal
- * Ea/At entre 0,8 et 2,1 et $Ea/Ea_t < 6$: profil normal

Surface de l'oreillette droite (OD) en coupe apicale 4 Cavités: L'OD a été considérée comme dilatée à partir d'une surface télé-systolique $> 18cm^2$ et sa dilatation est en faveur de l'élévation des pressions de remplissage du VD. Indice de performance myocardique ou index de Tei au niveau du ventricule droit: (figure 5).

Un index de Tei mesuré par doppler continu dépassant 0,55 indique une dysfonction ventriculaire droite.

5- L'analyse statistique :

Les données ont été saisies et analysées au moyen du logiciel SPSS version 17.0.1. Les résultats étaient exprimés en moyenne \pm déviations standard. Pour les variables qualitatives, nous avons utilisé le test de Chi 2 et pour les variables quantitatives nous avons utilisé le test t de Student. La différence était considérée significative lorsque $p < 0,05$. La courbe de ROC a été utilisée pour déterminer les valeurs seuils des différents paramètres permettant le diagnostic d'IDM du VD avec une sensibilité et spécificité maximales.

RESULTATS

1-Données cliniques et électriques

31 patients dont 26 hommes et 5 femmes ont été inclus dans notre étude et ont été comparés à 30 témoins de sexe et d'âges appariés. Nos malades étaient essentiellement de sexe masculin ($SR=5,02$) et relativement jeunes avec un âge moyen de $59,9 \pm 13$ ans (extrême : 17ans, 90ans). Les témoins avaient un âge moyen de $58,03 \pm 9$ ans avec un sexe ratio=5.

L'infarctus du myocarde était diagnostiqué à $8,46 \pm 6,3$ heures par rapport au début de la douleur. Une dyspnée a été notée chez 5 patients dont 4 était dans un tableau d'insuffisance ventriculaire gauche et 2 en état de choc cardiogénique.

Dix patients (32,25%) ont présenté une extension électrique de l'ischémie au ventricule droit dont seulement cinq avaient des signes cliniques d'insuffisance cardiaque droite.

Les patients ayant un IDM du VD avaient significativement une pression artérielle systolique plus

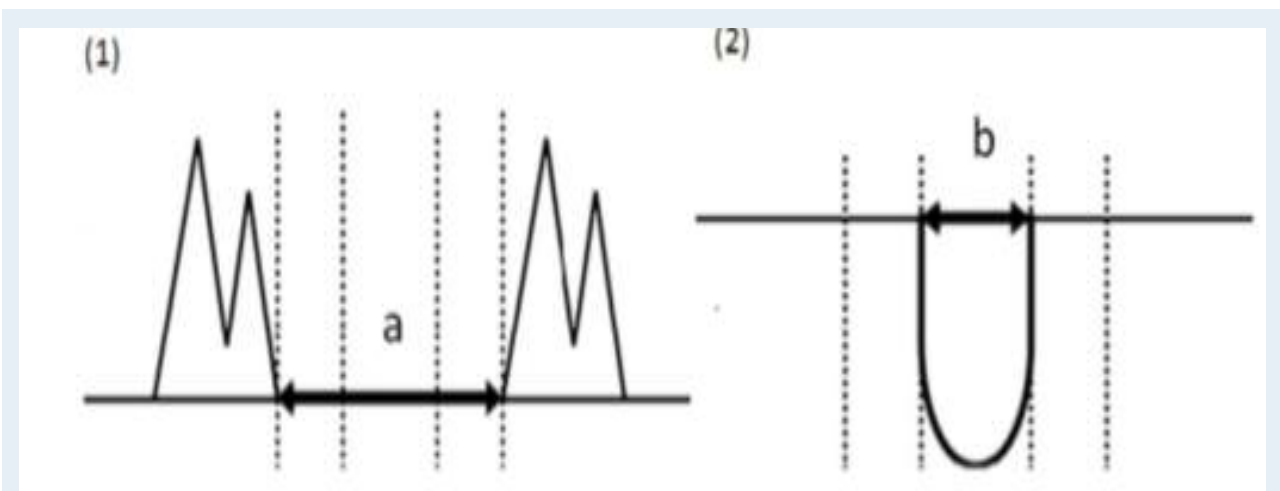


Figure 5 : Mesure de l'index de Tei : (1) flux tricuspidiens (2) Flux pulmonaires

basse que le reste des malades, un pic de CPK plus élevé, des complications hémodynamiques (tableau 1).

2- Données échocardiographique:

L'échocardiographie transthoracique a été réalisée systématiquement chez tous les malades après un délai moyen de 22,58±13 heures par rapport au début de la douleur thoracique. Nous avons comparé les différents paramètres échocardiographiques chez les patients et les témoins et dans le groupe des malades entre ceux ayant présenté une extension électrique au ventricule droit (groupe VD+) et le reste des patients (groupe VD-).
a- Etude de la fonction systolo-diastolique du VG :
La fraction d'éjection du ventricule gauche chez nos patients était de 55,01±8,1% et elle était comparable entre les patients avec IDM du VD et le reste des patients. La vitesse de l'onde Sa à la paroi latérale était également comparable chez les 2 groupes, cependant la vitesse Sa à la paroi septale était significativement plus basse chez les patients avec atteinte du VD (p=0,02) (Tableau 2).

Le trouble de la fonction diastolique le plus fréquent chez nos malades était le trouble de la relaxation (48,4%). Trois patients seulement avaient des pressions de remplissages élevées et ce sont tous des patients ayant présenté des signes d'IDM du VD. Il n'y avait pas

par contre de différence significative concernant le type de profil mitral entre les 2 groupes (figure 6).

b- Etude de la fonction systolo-diastolique du VD :
Etude de la fonction systolique du VD:

Le ventricule droit était plus significativement dilaté chez les patients ayant présenté un IDM du VD par rapport au reste des malades (STDVD: 17,35±3,22cm² vs 13,6±3,66 cm²; p=0,01). La fraction de raccourcissement du VD était significativement plus basse chez les patients par rapport aux témoins et parmi les malades ce paramètre était plus altéré chez les patients ayant une extension électrique au VD comparés au reste des patients, mais sans différence significative. De même, la fraction d'éjection systolique du VD était plus basse chez les patients que chez les témoins avec une différence statistiquement significative (p=0,003). Elle est encore plus altérée dans le groupe VD+ mais sans différence statistique comparés au groupe VD-.

Les paramètres étudiant la fonction systolique longitudinale du VD (TAPSE et vitesse du flux systolique à l'anneau tricuspide en doppler tissulaire (Sa)) étaient significativement plus diminués chez les patients comparé aux sujets sains. Ces paramètres étaient également plus altérés dans le groupe VD+ comparé au groupe VD- avec une différence statistique significative (tableau 3).

Tableau 1 : Les données échocardiographiques en postopératoire précoce (1 semaine).

	Patients (31 patients)	VD(-) (21 patients)	VD(+) (10 patients)	p
Diabète	38,7%	33,3%	50%	0,37
HTA	41,9%	38,1%	50%	0,53
Heure douleur/diagnostic de l'IDM	8,46±6,3	8,76±7,8	7,8±4,35	0,73
FC (batt/min)	70,8±20	74,1±19	64,1±19	0,2
PAS (mmHg)	130,7±28	138,8±23	113,8±21	0,01
PAD (mmHg)	77,3±16	80±16	71±16	0,19
Hypotension : nombre patients (%)	5(16,1%)	1(4,8%)	4(40%)	0,013
IVG : nombre patients (%)	4(12,9%)	0	4 (40%)	<0,01
IVD : nombre patients (%)	5(16,1%)	0	5(50%)	<0,01
EDC : nombre patients (%)	2(6,4%)	0	2(20%)	0,03
Pic de CPK (UI/l)	1886,35±629	1721,6±591	2232,3±590	0,03
BAV haut degré : nombre patients (%)	3(9,6%)	1(4,8%)	2(20%)	0,23
Troubles de rythme graves : nombre patients (%)	4 (12,9%)	2(9,6%)	2(20%)	0,38

FC : fréquence cardiaque, PAS : pression artérielle systolique, PAD : Pression artérielle diastolique, IVG : insuffisance ventriculaire gauche, IVD : insuffisance ventriculaire droite, CPK : créatinine phosphokinase , EDC : état de choc, BAV : bloc auriculo-ventriculaire, p : comparaison des groupes VD (+) et VD(-).

Tableau 2 : Etude de la fonction systolique du VG selon l'atteinte ischémique du ventricule droit

	Témoins	Patients (31 patients)	VD(-) (21 patients)	VD (+) (10 patients)
FeVG(%)	63,83±6,12	55,01±8,17***	56,8±6,36	51,27±10,46
Sa latérale (cm/s)	13,51±2,29	12,1±3,1*	12,09±2,99	12,23±3,65
Sa septale (cm/s=)	11,2±1,05	9,9±2,08**	10,58±1,94	8,82±1,9 \square

Comparaison entre les témoins et les patients *p<0,05, **p<0,01, ***p<0,001 ; Comparaison entre les groupes VD+ et VD- : \square p<0,05

Tableau 3 : Etude de la fonction systolique du ventricule droit en cas d'infarctus inférieur du myocarde étendu ou non électriquement au VD

	Témoins (30 sujets)	Patients (31sujets)	VD(-)	VD(+)
FRVD(%)	56,43±8,57	39,01±12,46***	41,21±13,13	34,39±9,96
FeVD(%)	66,57±6,49	51,13±11,65**	50,98±18,51	43,36±14,12
TAPSE (mm)	21,32±1,99	16,24±3,41***	18,15±2,12	12,22±1,45£££
Sa (cm/s)	18,55±1,8	15,72±4,16***	17,56±2,67	11,87±4,16£££

Comparaison entre les témoins et les patients *p<0,05, **p<0,01, ***p<0,001 ; Comparaison entre les groupes VD+ et VD- : £ p<0,05, ££ p<0,01, £££ p<0,001

Tableau 4 : Etude de la fonction diastolique du VD au cours de l'IDM inférieur

	Témoins	Patients	VD(-) (21 patients)	VD(+)(10 patients)
E tricuspide (cm/s)	52,27±11,77	47,69±12,08	49,96±9,69	42,91±15,5
A tricuspide (cm/s)	42,97±12,1	45,16±10,5	46,67±10,25	42,01±10,84
E/A (tricuspide)	1,31±0,43*	1,09±0,33*	1,1±0,24	1,07±0,47
Ea paroi lat VD (cm/s)	17,16±4,06***	13,39±1,5***	15,02±4	9,96±3,27££
Aa paroi lat VD (cm/s)	20,02±2,59	19,35±5,58	20,27±5,88	17,42±4,56
Ea/Aa	0,87±0,25*	0,72±0,29*	0,78±0,3	0,59±0,23
E/Ea	3,21±1,01*	3,78±1,5*	3,6±1,36	4,44±1,69
Surface OD (cm ²)	16,87±2,78	19,29±7	16,92±3,7££	24,28±9,61££

Comparaison entre les témoins et les patients *p<0,05, **p<0,01, ***p<0,001 ; Comparaison entre les groupes VD+ et VD- : £ p<0,05, ££ p<0,01, £££ p<0,001

D'ailleurs, la vitesse de l'onde systolique à la paroi latérale du VD et le TAPSE sont fortement corrélés (p=0,006, r=0,48) alors que ses deux paramètres n'étaient pas corrélés ni à la FEVD ni à la FEVG.

Etude de la fonction diastolique du VD:

L'analyse du flux tricuspide en doppler pulsé n'a pas relevé de différence statistique entre les patients et les témoins ni entre le groupe VD+ et le groupe VD-. Le rapport E/A tricuspide était significativement plus bas chez les malades comparés aux témoins (p=0,03) mais l'atteinte électrique du VD ne semble pas influencer ce rapport qui est était comparable entre le groupe VD+ et VD- (p=0,81)

Cependant en mode doppler tissulaire, la vitesse de l'onde Ea était significativement plus basse chez les

patients que chez les sujets sains (p=0,001) et chez les patients ayant une extension du VD que chez les patients sans extension au VD (p=0,002). Il n'y avait pas de différence significative concernant la vitesse de l'onde Aa chez les patients présentant un IDM et chez les témoins et même au sein des 2 groupes de malades (tableau 4). En se basant sur le type de profil tricuspide, nous avons trouvé que le type de profil restrictif et pseudo-normal étaient significativement plus fréquents dans le groupe VD (+) que dans le groupe VD(-) (figure 6). La surface de l'OD signe indirect des pressions de remplissages du VD était plus importante chez les patients que chez les témoins mais sans différence statistique significative alors que l'OD était significativement plus dilatée chez les malades avec IDM du VD par rapport au reste des patients (p=0,004).

Tous ces éléments plaident en faveur de dysfonction diastolique plus marquée avec une élévation des pressions de remplissage plus importante chez les patients présentant une nécrose du VD.

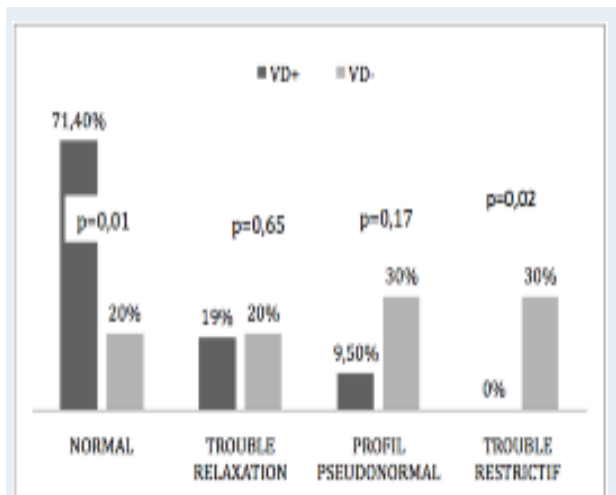


Figure 6 : Répartition du profil tricuspide selon l'extension ou non du VD au cours de l'IDM inférieur

Index de Tei droit

L'étude de l'indice de Tei en doppler continu a relevé que ce paramètre était plus élevé chez les patients comparés aux sujets sains (respectivement $0,4 \pm 0,11$ vs $0,3 \pm 0,06$; $p < 0,001$) et au sein des malades il était plus élevé dans le groupe VD(+) comparé au groupe VD(-) avec une différence statistiquement significative (respectivement $0,48 \pm 0,12$ vs $0,38 \pm 0,09$; $p = 0,01$). En utilisant la courbe de ROC, nous avons trouvé qu'un indice de $tei > 0,5$ permet de porter le diagnostic d'un IDM du VD avec une sensibilité de 40% et une spécificité de 91%. Cependant l'indice de Tei n'était pas corrélé à la vitesse de l'onde Sa à la paroi latérale du VD et à la valeur d'excursion de la paroi latérale de l'anneau tricuspide.

DISCUSSION

L'extension au VD d'un IDM inférieur est d'un impact thérapeutique et pronostic considérables puisque d'un part cette entité impose d'éviter certains médicaments et d'autre part elle peut majorer le taux de complications à la phase aigue jusqu'à 9,7 fois et le taux de mortalité jusqu'à 5,1 fois⁴.

Le sus décalage de ST dans les dérivations droites considéré dans plusieurs études^{5,6} comme le gold standard dans le diagnostic d'IDM du VD est en effet un signe transitoire pouvant être absent chez la moitié des patients avec IDM du VD 10 à 12 heures après

l'installation de la douleur⁷. D'où l'intérêt d'un examen échocardiographique minutieux avec une évaluation précise de la fonction systolo-diastolique du VD.

L'étude échocardiographique du VD n'est pas facile vu la complexité géométrique de cette cavité. Certains signes sont considérés comme des signes directs d'IDM du VD tels que l'akinésie de la paroi postérieure du VD présent dans 50% des cas⁸, la dilatation du VD avec augmentation du rapport VD/VG, observé également dans 50% des cas et la présence d'un septum paradoxal qui est un signe moins spécifique^{8,9}. Dans notre série 3 patients seulement ont présenté une akinésie de la paroi postérieure du VD et aucun cas de SIV paradoxal. L'étude de la cinétique du VD est intéressante mais l'absence de trouble cinétique ne peut pas infirmer un IDM du VD.

L'étude de la fonction systolique du VD fait intervenir plusieurs paramètres selon les nouvelles recommandations², aucun paramètre à lui seul ne pourrait conclure du stade de la dysfonction systolique du VD, certains paramètres sont considérés comme peu ou pas valide comme la fraction d'éjection systolique selon la méthode de Simpson, au contraire la fraction de raccourcissement du VD, l'analyse de la fonction longitudinale par le TAPSE ou le pic de vitesse de l'onde S en doppler tissulaire sont les paramètres les plus retenus et les plus validés pour la détermination de la fonction systolique, cela dépend en fait de la cardiopathie sous jacente à étudier.

Selon le sous groupe de l'étude VALLIANT ECHO¹⁰, incluant 522 patients hospitalisés pour infarctus du myocarde et ayant bénéficié d'une étude échocardiographique du VD, la fraction de raccourcissement du VD était considérée comme un facteur pronostic indépendant de la survenue d'insuffisance cardiaque, de mort subite, d'AVC et mortalité à long terme après la survenue d'un infarctus du myocarde. La limite majeure pour ce paramètre est qu'il est très dépendant de l'opérateur puisque le VD est une cavité très trabéculée et la connaissance des limites de l'endocarde est très délicate. L'utilisation de contraste¹¹ et de détection automatique des bords de l'endocarde améliore significativement la qualité de l'image et la valeur diagnostic et rend ce paramètre bien corrélé à la fraction d'éjection isotopique ou réalisée par IRM. Dans notre série, la FRVD était plus basse chez les patients comparés aux sujets sains mais il n'y avait pas de différence statistique entre le groupe VD+ et VD-. En effet cette mesure se fait en coupe apicale 4 cavités et ne considère que la paroi latérale et septale du VD et donc une nécrose de la paroi antérieure ne sera pas prise en considération et peut aboutir à une fraction de raccourcissement normale en présence d'un IDM du VD. De plus dans une étude récente de Pinedo et al¹² ce paramètre est de reproductibilité médiocre puisque la variabilité inter-observateur est de 22% et la variabilité intra-observateur de 19%.

La mesure de l'excursion du plan de l'anneau tricuspide est une technique simple, non influencée par la structure complexe et la forme asymétrique du VD. Dans une étude récente¹³, ce paramètre a été démontré bien corrélé à la fraction d'éjection isotopique du VD ($r=0,92$, $p<0,001$) et la fraction d'éjection déterminée par IRM ($r^2=0,65$; $p<0,0001$). Dans l'étude d'Alam et al¹⁴, incluant 71 patients admis pour IDM, et dans l'étude de Kakouros et al¹⁵ portant sur 38 patients atteint d'IDM inférieur, les auteurs ont démontré une diminution significative de l'amplitude du mouvement annulaire tricuspide chez les patients ayant une extension au VD par rapport au reste des malades. Ces constatations concordent avec les résultats de notre étude. Samed et al¹⁶ ont trouvé une mortalité plus élevée chez les patients hospitalisés à la phase aiguë d'un IDM inférieur à partir d'une valeur de TAPSE \leq à 15 mm. Certains échocardiographistes pensent que ce paramètre dépend énormément de l'angle de tir du TM à la paroi latérale du VD et donc peut être de reproductibilité médiocre mais dans l'étude de Pinedo et al¹², la variabilité inter-observateur de cette mesure était faible de 1,92 mm en absolue et de 11% en relatif ainsi que la variabilité intra-observateur était de 1,06 mm en absolue et de 6% en relatif ce qui prouve l'excellente reproductibilité de ce paramètre dans l'évaluation de la fonction du VD.

Le doppler tissulaire est une nouvelle technique qui a amélioré l'étude de la fonction du VD. Yılmaz et al¹⁷ dans une série de 48 patients admis pour IDM inférieur, ont noté que la vitesse annulaire tricuspide systolique Sa est diminuée de façon significative chez les patients avec IDM du VD par comparaison aux patients sans atteinte du VD [(8,5 \pm 0,84cm/s vs 16,63 \pm 2,31cm/s, $p<0,001$]. Ces résultats sont concordent avec les données de notre série. Ozdemir et al¹⁸ et ont montré que le seuil de Sa < 12cm/s permet de diagnostiquer l'IDM du VD avec une sensibilité de 81% et une spécificité de 82%, alors que dans la série de kakouros et al¹⁵ le même seuil avait une spécificité de 87% mais peu de sensibilité (43%). La mesure de la vitesse de pic de l'onde systolique Sa à la paroi latérale du VD semble bien validée pour le diagnostic de l'IDM du VD et elle est bien corrélée dans notre série à la valeur de TAPSE chez tous le malade. Ce paramètre est en plus bien reproductible puisque dans l'étude de Pinedo et al¹² la variabilité inter-observateur de 1,64 cm/s en absolue et de 11% en relatif et la variabilité intra-observateur de 0,9 cm/s en absolue et 7% en relatif.

En plus d'une dysfonction systolique l'IDM du VD s'associe constamment à une dysfonction diastolique. Dans les études antérieures^{14,17,18}, l'IDM du VD est associé à une diminution significative de la vitesse de l'onde proto-diastolique (E) du flux tricuspide et (Ea) en doppler tissulaire alors que l'onde télé-diastolique (A) ne semble pas être modifiée. Ces données sont en fait en concordance avec nos résultats, cependant ces mesures

sont influencées par les conditions de charge et l'âge du patient. L'index de Tei est très contributif dans l'évaluation du ventricule droit puisqu'il étudie à la fois la diastole et la systole. Il est en plus reproductible et peu dépendant de la qualité de l'image. Au cours de l'atteinte ischémique du VD, il y aura un allongement du temps de la relaxation isovolumétrique au dépend du temps de la contraction isovolumétrique ce qui aboutit à une élévation de cet index. Dans l'étude d'Ozdemir et al¹⁸, cet indice était plus élevé chez les patients avec IDM du VD que chez le reste des patient, de plus un index > 0,7 était en faveur de nécrose du VD avec une spécificité de 80% et une sensibilité de 94%. Dans la même étude, les auteurs ont comparés ce paramètre chez 3 groupes selon l'artère coupable de l'IDM au cours de l'angioplastie et ont conclut qu'un Index > 0,7 est aussi en faveur d'une lésion au niveau de la coronaire droite proximale avec une spécificité de 91%, une sensibilité de 78%. Alors que dans la série de kakouros et al¹⁵, un indice de Tei droit > 0,6 permet d'identifier l'IDM du VD avec une sensibilité de 78% et une spécificité de 61%. Dans notre série, cet indice était d'un grand intérêt dans le diagnostic de l'IDM du VD puisqu'un indice de tei > 0,5 permet déjà de porter le diagnostic avec une spécificité de 91% mais une sensibilité modérée de 40%.

Limites de l'étude :

Ce travail comporte des limites représentées essentiellement par l'absence d'un suivi prospectif échocardiographique de cette population à fin de déterminer d'une part la valeur pronostique des paramètres échographiques identifiés et d'autres part l'évolution de la fonction ventriculaire droite à distance de l'infarctus. Cette population est en plus composée d'un faible échantillon, ce qui peut sous estimer sur le plan statistique les différences entre le groupe des patients ayant présenté une extension électrique au VD et le reste des patients.

CONCLUSION

L'atteinte du VD au cours de l'IDM inférieur conditionne le pronostic en particulier à la phase aiguë. L'échocardiographie doppler en absence de signes clinique et électriques est un moyen facile et non invasif pour poser le diagnostic de l'IDM du VD à temps. L'excursion systolique de la paroi latérale de l'anneau tricuspide en mode TM, le pic de vitesse de l'onde systolique de la paroi latérale du VD en doppler tissulaire ainsi que l'indice de Tei en doppler continu ou tissulaire semblent les plus contributifs au diagnostic. D'autres nouvelles techniques telles que « le strain », « le strain rate » et l'échocardiographie tridimensionnelle sont encore au cours d'évaluation mais semblent prometteuses.

REFERENCES

1. Abraham TP, Nishimura RA. Myocardial Strain: Can we finally measure contractility. *J Am Coll Cardiol* 2001;37:731-4.
2. Lawrence G, Waman W, Afilalo J et al. Guidelines for the Echocardiographic Assessment of the right Heart in Adults: A report from the American Society of Echocardiography. *J Am Soc Echocardiogr* 2010; 23:685-713.
3. Hugues T, Ducreux D, Bertora D, Berthier B, Lemoigne F, Padovani B. Évaluation de la fraction d'éjection ventriculaire droite par la mesure du déplacement de l'anneau tricuspide. *Ann Cardiol Angiol* 2010;59:61-66.
4. Pereira AC, Franken RA, Sprovieri SR, Golin V. Impact on hospital mortality and morbidity of right ventricular involvement among patients with acute left ventricular infarction. *Sao Paulo Med J.* 2006;124:186-91.
5. Candell-Riera J, Figueras J, Valle V, et al: Right ventricular infarction: Relationships between ST segment elevation in V4R and hemodynamic, scintigraphic, and echocardiographic findings in patients with acute inferior myocardial infarction. *Am Heart J* 198; 101:281-87.
6. Braat SH, Brugada P, Den DK, et al: Value of lead V4R for recognition of the infarct coronary artery in acute inferior myocardial infarction. *Am J Cardiol* 1984; 53:1538-41.
7. Fijewski TR, Pollack ML, Chan TC, et al: Electrocardiographic manifestations: Right ventricular infarction. *J Emerg Med* 2002; 22:189-194.
8. Baudouy M, Benoît Ph, Blaive B et al. Le ventricule droit. *Medicoarma*, 330, Paris : Générale Graphique, 1995;96.
9. Alam M, Wardell J, Anderson E, Samed BA, Nordlander R. Right ventricular function in patients with first inferior myocardial infarction: Assessment by tricuspid annular motion and tricuspid annular velocity. *Am Heart J* 2000; 139:710-5.
10. Anaveker NS, Skali H, Bourgon M et al. Usefulness of right ventricular fractional area change to predict death, heart failure, and stroke following myocardial infarction (from the VALIANT ECHO study). *Am J Cardiol* 2008; 101:607-12.
11. VandenBosch AE, Meijboom FJ, McGhie JS, et al. Enhanced visualization of the right ventricle by contrast echocardiography in congenital heart disease. *Eur J Echocardiogr* 2004; 5:104-10.
12. Pinedo M, Villacorta E, Tapia C, Arnold R, López J, Revilla A, Gómez I, Fulquet E, San Román JA. Inter- and intra-observer variability in the echocardiographic evaluation of right ventricular function. *Rev Esp Cardiol.* 2010; 63:802-9.
13. Hugues T, Ducreux D, Bertora D et al. Evaluation de la fraction d'éjection ventriculaire droite par la mesure du déplacement de l'anneau tricuspide. *Ann Cardiol Angiol* 2010;59:61-66.
14. Alam M, Wardell J, Anderson E et al. Right ventricular function in patients with first inferior myocardial infarction: Assessment by tricuspid annular motion and tricuspid annular velocity. *Am Heart J* 2000; 139:710-15.
15. Kakouros N, Kakouros S, Lekakis J, Rizos I, Cokkinos D. Tissue Doppler imaging of the tricuspid annulus and myocardial performance index in the evaluation of right ventricular involvement in the acute and late phase of a first inferior myocardial infarction. *Echocardiogr.* 2011;28(3):311-9.
16. Samad BA, Alam M, Jensen Urstad K. Prognostic impact of right ventricular involvement as assessed by Tricuspid annular motion in patients with acute myocardial infarction. *Am J Cardiol* 2002; 90:778-81.
17. Yilmaz M, Erol MK, Acikel M, Sevimil S, ALP N. Pulsed Doppler tissue imaging can help to identify patients with right ventricular infarction. *Heart vessels* 2003;18:112-6.
18. Ozdemir K, Altunkeser BB, Içli A, Ozdil H, Gok H. New parameters in identification of right ventricular myocardial infarction and proximal right coronary artery lesion. *Chest* 2003;124: 219-26.