

# Angioplastie des lésions de bifurcation coronaire : résultats immédiats et à moyen terme

## Angioplasty for bifurcation coronary lesions : immediate and short term results

W. Jomaa, K. Ben Hamda, H. Gamra, F. Addad, S. Hamdi, MA. Majdoub, Z. Dridi, F. Betbout, F. Maatouk, M. Ben Farhat

Service de Cardiologie B,  
CHU Fattouma Bourguiba, Monastir. Tunisie  
Université de Monastir

### Résumé

**Introduction.** L'angioplastie percutanée des lésions de bifurcation coronaire représente près de 15% de l'ensemble des angioplasties et beaucoup de techniques sont proposées avec pour certaines des résultats en cours d'évaluation. **But de l'étude.** On se propose de décrire les caractéristiques angiographiques des lésions de bifurcation coronaire ainsi que les techniques et les résultats immédiats et à moyen terme du traitement percutané de ces lésions.

**Patients et méthodes.** Etude rétrospective sur 80 patients présentant des lésions de bifurcation coronaire traitées par angioplastie percutanée. Pour chaque patient, nous avons relevé les caractéristiques démographiques et cliniques de base, les caractéristiques angiographiques des lésions traitées, les détails de la procédure d'angioplastie, les résultats procéduraux immédiats ainsi que les suivis clinique et angiographique.

**Résultats.** Parmi les 80 lésions traitées, 81,3% étaient de l'artère interventriculaire antérieure une diagonale avec 61,5% de lésion du type 1,1,1 de Medina. La technique du stenting provisionnel a été utilisée dans 52,5% des procédures. Dans 2 cas (2,5%), un deuxième stent a été implanté intentionnellement dans la BF. Un « kissing balloon » final a été réalisé dans 31,3% des procédures. Un succès angiographique immédiat a été observé sur la BM dans 97,5% des cas et sur la BF dans 81,3% des cas. Le suivi global a concerné 74 patients (92,5%) parmi lesquels 24 (30%) ont bénéficié d'un contrôle angiographique. La survie libre d'évènement cardiovasculaire majeur était de 96,25% au terme du suivi et le taux de resténose binaire était de 12,5%.

**Conclusions.** La technique du stenting provisionnel de la BF dans le traitement percutané de ces lésions est une technique sûre et qui s'accompagne de taux satisfaisants de succès procédural et angiographique à long terme.

### Mots-clés

Angioplastie coronaire, bifurcation, sténose coronaire, stent.

### Summary

**Introduction.** Bifurcation lesions are among the main challenging subsets in percutaneous coronary intervention (PCI) for coronary artery disease (CAD). They account for 15% of PCI procedures in catheterization laboratories and a plenty of techniques are proposed for treating them.

**Aim of the study.** The aim of this study is to describe angiographic characteristics of a series of bifurcation lesions (BL), the techniques used to treat them and procedural and remote outcomes.

**Patients and methods.** We screened 80 cases of bifurcation coronary lesions. For each case, we reported baseline demographic characteristics, angiographic features, details of the PCI procedures, immediate outcomes, clinical and when available angiographic follow up.

**Results.** The lesion involved was the left anterior descending (LAD)-diagonal bifurcation in 81.3% of the overall series with 61.5% of 1,1,1 Medina pattern. The SB provisional stenting technique was adopted in 52.5% of the procedures. In 2 cases (2.5%), a second stent was deployed in the SB. A final kissing balloon was performed in 31.3% of the cases. Angiographic success was obtained in 97.5% and 81.3% for the MB and the SB respectively. Follow up could be obtained for 74 patients (92.5%) among whom 24 (30%) underwent angiographic control. Survival free from major events was at 96.25% and the restenosis rate was 12.5%.

**Conclusions.** Bifurcation lesion remain a challenging setting in PCI. Provisional stenting of the SB remains a safe technique with satisfactory procedural and remote results.

### Keywords

Coronary angioplasty, bifurcation, coronary stenosis, stent

### Correspondance

Pr. K. Ben Hamda

Service de Cardiologie B,

CHU Fattouma Bourguiba, Avenue du 1er juin,

5000 Monastir

e-mail : khalidoun.benhamda@rns.tn

## INTRODUCTION

La cardiologie interventionnelle a connu un essor considérable après la réalisation par Gruentzig en 1977 de la première angioplastie coronaire. Elle a vu se perfectionner constamment les différentes techniques et le matériel pour le traitement des lésions coronariennes en commençant par le ballon puis le stent et jusqu'à l'utilisation à large échelle des stents actifs. Ce progrès s'est accompagné de tentatives pour traiter des lésions coronariennes de plus en plus complexes telles que les occlusions chroniques des artères coronaires, les lésions du tronc commun non protégé de la coronaire gauche et les lésions des bifurcations coronaires. Le traitement percutané de ce dernier type de lésions constitue environ 15% à 20% du total des angioplasties réalisées dans les laboratoires de cathétérisme interventionnel [1] et le débat parmi les cardiologues interventionnels n'est pas sur le point d'être clos quant à l'approche idéale à adopter face à chaque type de lésion. Cela est dû d'une part à la complexité anatomique de ces lésions et l'importance du territoire myocardique mis en jeu dans le traitement de ces lésions et d'autre part à des taux d'échec procédural, de complications cardiovasculaires et de resténose à distance longtemps préoccupants. Pour toutes ces raisons, on a vu se développer rapidement différentes techniques de traitement percutané des lésions de bifurcation coronaire : angioplastie au ballon, «debulking», stenting avec mise en place d'un ou de plusieurs stents et selon diverses techniques. La faisabilité, l'efficacité et la sécurité de ces techniques ont été largement évaluées dans les publications internationales relevant de la cardiologie interventionnelle. Plusieurs conduites ont pu être établies mais plusieurs questions restent sujettes à débat.

Dans ce travail, nous nous sommes proposés de présenter les résultats d'un registre de 80 angioplasties coronaires de lésions de bifurcations en décrivant les caractéristiques anatomiques de ces lésions, les techniques de traitement percutané utilisées, les résultats immédiats et à moyen terme en termes d'événements cardiovasculaires et de resténose angiographique.

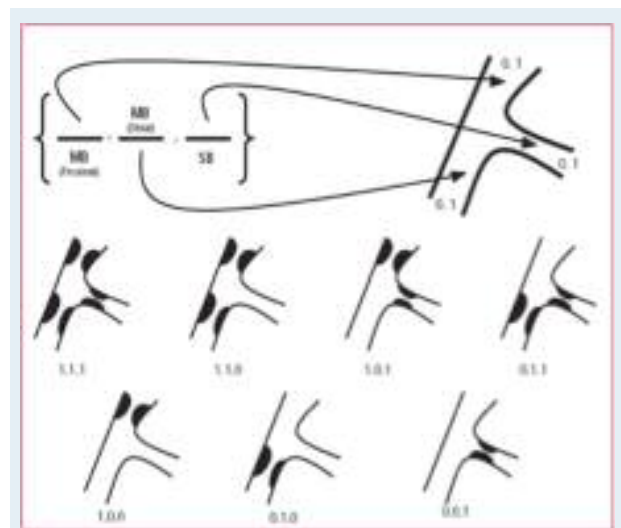
## PATIENTS ET MÉTHODES

Nous avons mené une étude sur le registre des procédures d'angioplastie coronaire réalisées entre janvier 2001 et décembre 2007. Une lésion est considérée comme lésion de bifurcation quand la branche fille (BF) avait un diamètre de référence (D ref) de 1,5 mm ou plus et quand elle naissait dans la lésion ou au voisinage immédiat de celle-ci. Pour chaque cas étudié nous avons relevé les principales caractéristiques

démographiques et l'histoire clinique du patient, les caractéristiques de la lésion de bifurcation traitée : siège exact sur le réseau coronaire, diamètre de référence de l'artère traitée, longueur en mm et sévérité de la sténose au niveau de la branche mère (BM) et de la BF, le type de la lésion de bifurcation selon la classification de Medina [2], les détails de la procédure d'angioplastie et l'utilisation éventuelle d'une technique spécifique de stenting (V stenting, kissing simultané, crush stenting, T stenting, culotte). Les résultats angiographiques immédiats ont été rapportés ainsi que le suivi clinique à 3, 6 et 12 mois et le contrôle coronarographique à distance quand celui-ci est réalisé.

### Classification de Medina.

La classification de Medina (fig. 1) des lésions de bifurcations coronaires est une classification qui a été proposée en 2006 par Medina et al. Elle fait appel aux trois composants de la bifurcation coronaire : la BM proximale, la BM distale et la BF. En suivant cet ordre, on assigne à chaque élément une valeur binaire (0 ou 1) en fonction de l'atteinte ou non du segment concerné.



**Figure n°1 :** Classification de Medina des lésions de bifurcation (MB : branche mère, SB : branche fille).

### Critères de jugement.

Le succès angiographique sur la branche mère est défini par une sténose résiduelle inférieure à 30% sur la BM associée à l'obtention d'un flux TIMI 3 sur l'artère traitée.

Le succès angiographique sur la branche fille est défini par une sténose résiduelle inférieure à 50% sur la BF associée à l'obtention d'un flux TIMI 3 sur celle-ci.

Le succès procédural est défini par le succès angiographique sur les deux branches associé à l'absence

d'évènements cardiaques ou de complications dans la période hospitalière suivant la procédure. La thrombose de stent est définie par la survenue de l'un des évènements suivants : preuve angiographique de l'occlusion aiguë du stent, la mort subite inexplicée ou le décès dans les 30 jours suivants la procédure en l'absence de documentation angiographique de la perméabilité du stent ou d'une autre cause identifiée pour le décès.

Le décès est considéré d'origine cardiaque en l'absence de preuve d'une autre cause du décès.

Les évènements cardiaques majeurs (MACE) sont représentés par le composite de l'IDM, du décès d'origine cardiaque et de la revascularisation en urgence de la lésion cible. La resténose est définie par une réduction de la lumière artérielle au niveau du site dilaté de plus de 50% du diamètre de référence lors du contrôle angiographique.

#### Analyse statistique.

Les valeurs sont exprimées en valeurs absolues et en pourcentages pour les variables qualitatives binaires. Les variables quantitatives sont exprimées en moyennes  $\pm$ DS. Nous avons utilisé le test t de Student pour comparer les moyennes d'échantillons indépendants et le test du chi carré pour étudier la relation entre les variables quantitatives binaires.

L'analyse multivariée a été réalisée par la régression logistique binaire pour les variables qualitatives binaires. Le seuil de significativité a été fixé à 0,05. L'analyse statistique a été réalisée par le logiciel informatique SPSS 13.0.

## RÉSULTATS

#### Caractéristiques de la population de l'étude

Les caractéristiques démographiques et cliniques des patients inclus dans l'étude sont résumées dans le tableau I. La population comprend 80 patients traités chacun pour une lésion de bifurcation coronaire (ratio patients/lésions=1/1).

L'âge moyen des patients traités était de  $60 \pm 20$  ans avec une prédominance masculine, la prévalence de l'hypertension artérielle était à 43% et celle du diabète à 40,3%.

La présentation clinique révélatrice de la maladie était un infarctus transmural dans 46,3% des cas et un syndrome coronarien sans sus décalage du segment ST dans 37,5% des cas.

Les patients étaient monotronculaires dans 47,5% des cas, bitronculaires dans 33,8% des cas et tritronculaires dans 18,8% des cas.

**Tableau 1 :** Caractéristiques démographiques et cliniques de la population de l'étude.

<b>Age (ans)</b>	<b>60 <math>\pm</math>20</b>
<b>Sexe masculin</b>	88%
<b>Tabagisme</b>	60%
<b>Hypertension artérielle</b>	43%
<b>Diabète insulino-dépendant</b>	3,8%
<b>Diabète non insulino-dépendant</b>	37%
<b>Dyslipidémie</b>	
<b>Hypercholestérolémie</b>	4%
<b>Hypertriglycéridémie</b>	5%
<b>Indice de masse corporelle (kg/m<sup>2</sup>)</b>	28 $\pm$ 8,2
<b>Obésité (IMC&gt;28)</b>	55%
<b>Antécédents familiaux coronariens</b>	2,5%
<b>Antécédents d'infarctus</b>	16,3%
<b>Antécédents d'angioplastie coronaire</b>	12,5%
<b>Antécédents de pontage aortocoronaire</b>	1,25%
<b>Présentation initiale</b>	
<b>Angor stable</b>	7,5%
<b>Angor instable</b>	35%
<b>Infarctus avec onde Q</b>	46,3%
<b>Infarctus sans onde Q</b>	2,5%
<b>Ischémie silencieuse</b>	1,3%
<b>Découverte fortuite</b>	2,5%
<b>Statut coronarien</b>	
<b>Monotronculaire</b>	47,5%
<b>Bitronculaire</b>	33,8%
<b>Tritronculaire</b>	18,8%

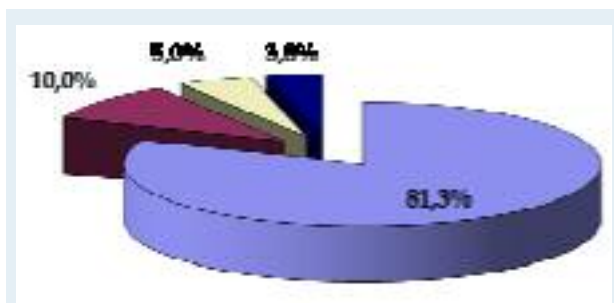
IMC : indice de masse corporelle.

#### Caractéristiques des lésions de bifurcations

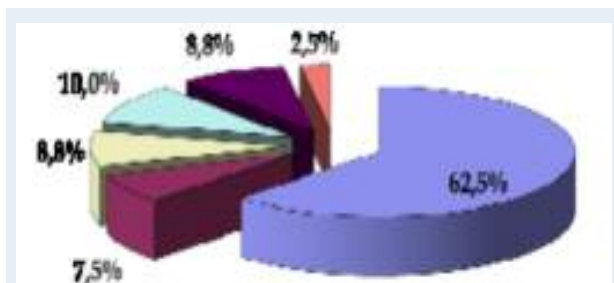
Les lésions traitées étaient pour la quasi-totalité des lésions de novo (un seul cas de resténose au niveau d'une bifurcation traitée initialement par ballon seul).

Les sténoses de bifurcations coronaires étaient situées majoritairement sur la bifurcation de l'artère interventriculaire antérieure (IVA) et de la diagonale (Dg) (81,3%) (fig. 2).

Les sténoses de la circonflexe (Cx) avec la marginale (Mg) représentaient 10% des lésions, celles de l'interventriculaire postérieure (IVP) avec la rétroventriculaire gauche (RVG) 5% des lésions et celles du tronc commun distal de la coronaire gauche (bifurcation IVA-Cx) 3,8% des lésions. Les lésions de bifurcation coronaire traitées correspondaient dans 62,5% des cas à des bifurcations dites «vraies» c'est-à-dire du type 1,1,1 de Medina (fig. 3). Les autres types les plus fréquemment rencontrés sont le type 1,0,0 de Medina (sténose du segment proximal de la BM) vu dans 10% des cas et les types 0,1,1 et 0,1,0, vus dans 8,8% des cas pour chacun.



**Figure n°2 :** Localisation des lésions de bifurcation au niveau du réseau coronaire. IVA-Dg : interventriculaire antérieure - diagonale, Cx-Mg : circonflexe - marginale, IVP-RVG : interventriculaire postérieure - rétroventriculaire gauche, IVA-Cx : interventriculaire antérieure - circonflexe.



**Figure n°3 :** Distribution des types de lésions de bifurcation coronaire selon la classification de Medina.

Les dimensions angiographiques des lésions traitées (Diamètres de référence de la BM et de la BF, diamètre minimal luminal, pourcentage de sténose et longueur de la lésion) sont représentées sur le tableau II.

**Tableau 2 :** Caractéristiques angiographiques des lésions de bifurcations

	BM	BF	p
D ref. (mm)	3,05 ±0,8	2,36 ±0,9	<0,0001
DML (mm)	0,53 ±0,53	0,88 ±0,85	<0,0001
% sténose	83 ±14	63 ±31	<0,0001
Longueur de la lésion (mm)	8 ±4,5	4,54 ±3,4	<0,0001

D ref : diamètre de référence, DML : diamètre minimal luminal, BM : branche mère, BF : branche fille.

#### Détails des procédures d'angioplastie

La voie d'abord était la voie fémorale dans 74 procédures (92,6%). La voie radiale a été utilisée dans 6 procédures (7,4%). Les introducteurs utilisés étaient de

type Désilet-Hoffman et avaient un calibre de 6F, de 7F et de 8F. Les introducteurs de calibre 6F ont été utilisés pour 62,6% des procédures. Le choix de la technique d'angioplastie de la lésion de bifurcation coronaire a été laissé à la discrétion de l'opérateur. La protection de la BF a été réalisée uniquement dans 52,5% des cas et ce dans l'intention de préserver l'accès à la BF et la possibilité de réaliser un «kissing balloon» final après échange des guides. Le choix de prédilater la BM et la BF a été laissé à l'opérateur et reposait sur l'estimation par celui-ci de la complexité de la lésion à traiter (calcification, tortuosité, longueur).

La BM a été prédilaté dans 31 cas (38,8%) et la BF dans 17 cas (21,3%, p<0,0001). Une endoprothèse coronaire a été implantée dans la BM dans 100% des procédures. Le stent implanté était un stent nu dans 62 cas (77,5%) et actif dans 18 cas (22,5%). Le diamètre moyen des stents implantés dans la BM était de 3,20 ±0,7 mm. Le diamètre moyen des stents nus était de 3,21 ±0,34 mm et le diamètre moyen des stents actifs était de 3,23 ±0,39 mm (p=0,8). La longueur moyenne des stents implantés était de 15,6 ±10,2 mm.

La longueur moyenne des stents nus implantés dans la BM était de 14,3 ±3,9 mm alors que celle des stents actifs implantés était de 19,3 ±6,3 mm (p<0,0001). La pression moyenne de largage du stent de la BM était de 12,2 ±5,8 atm. La décision de faire une «post-dilatation» est laissée au jugement de l'opérateur. Dans notre série, elle a été pratiquée dans 12,5% des cas. La pression maximale d'inflation était en moyenne de 12,6 ±5,6 atm. L'implantation d'un stent dans la BF a été réalisée dans 2 cas (2,5%). Dans le premier cas, il s'agissait d'une lésion de la bifurcation IVA-Dg traitée par stenting provisionnel, l'implantation d'un stent dans la BF était indiquée devant la survenue d'une dissection à son niveau. Le deuxième cas était celui d'une bifurcation du tronc commun distal (IVA-Cx) où l'indication du stent de la BF était systématique. Dans les deux cas, le résultat angiographique final était satisfaisant. La réalisation d'un kissing ballon final (KBF) a été laissée à la discrétion de l'opérateur. Il a été réalisé dans 31,3% des procédures.

Tous les patients ont reçu de l'héparine non fractionnée à la dose de 75 à 100 mg avant la procédure. Une dose additionnelle est administrée au cours de la procédure si celle-ci se prolongeait pendant plus d'une heure. L'acide acétylsalicylique a été administré par voie intraveineuse chez tous les patients à la dose de 250 mg avant la procédure. Seuls 71,3% des patients étaient sous clopidogrel lors de la procédure d'angioplastie parmi lesquels 61,5% avaient reçu une dose de charge de 300 mg le jour de la procédure ; le reste des patients étaient déjà sous clopidogrel quelques jours avant l'angioplastie. L'abciximab a été administré dans 6,3% des procédures.

### Résultats immédiats

Un succès angiographique sur la BM a été obtenu dans 97,5% des cas, il a pu être obtenu pour la BF dans 81,3% des cas ( $p < 0,0001$ ). Les échecs rapportés sur la BF étaient tous en rapport avec une sténose résiduelle  $> 50\%$  ou un flux TIMI ralenti. Aucun cas d'occlusion aiguë de la BF en fin de procédure n'a été rapporté. Le gain immédiat était de  $2,5 \pm 0,7$  mm sur la BM et de  $0,9 \pm 1$  mm sur la BF ( $p < 0,0001$ ) avec une sténose résiduelle de  $6,2\% \pm 4\%$  sur la BM et de  $25\% \pm 14\%$  sur la BF ( $p < 0,0001$ ). Le tableau III récapitule les caractéristiques angiographiques pré et post procédurales des lésions traitées. Le résultat procédural immédiat était favorable chez tous les patients qui ont eu un succès angiographique de leur procédure de dilatation coronaire soit 81,3% des patients. Chez tous ces patients, nous n'avons pas relevé de récurrence angineuse, de modifications électriques ou de complication hémorragique au cours de la période hospitalière post-procédurale.

**Tableau 3 :** Caractéristiques angiographiques pré et post procédurales des lésions de bifurcations traitées.

	Pré-procédural	Post-procédural	p
<b>D ref de la BM (mm)</b>	3,05 $\pm$ 0,39	3,1 $\pm$ 0,41	<0,0001
<b>%sténose de la BM</b>	83% $\pm$ 14%	6% $\pm$ 8%	<0,0001
<b>DML de la BM (mm)</b>	0,53 $\pm$ 0,53	3,05 $\pm$ 0,46	<0,0001
<b>D ref de la BF (mm)</b>	2,36 $\pm$ 0,47	2,53 $\pm$ 1,06	<0,0001
<b>%sténose de la BF</b>	63% $\pm$ 31%	25% $\pm$ 28%	<0,0001
<b>DML de la BF (mm)</b>	0,88 $\pm$ 0,85	1,83 $\pm$ 0,89	<0,0001

D ref : diamètre de référence, DML : diamètre minimal luminal, BM : branche mère, BF : branche fille.

### Facteurs prédictifs de succès.

Nous avons testé en analyse univariée les facteurs cliniques et angiographiques de succès angiographique immédiat sur la BM. Seul un diamètre de référence de la BM de plus de 2,5 mm était prédictif du succès angiographique immédiat ( $p = 0,023$ ) (Tableau IV). L'étude du lien entre un nombre de variables qualitatives catégoriques et la survenue de succès angiographique sur la BF en analyse univariée montre qu'un diamètre de référence de plus de 2 mm de celle-ci, la pré-dilatation de la BF, la protection de la BF par un guide et la réalisation d'un kissing ballon final étaient prédictifs de la survenue d'un succès angiographique initial (Tableau V). En rassemblant les variables significativement prédictives de succès angiographique en analyse univariée et en les confrontant en analyse multivariée par régression logistique binaire, il apparaît qu'un diamètre de référence de la BF  $> 2$  mm soit le seul facteur indépendant prédictif de succès sur la BF ( $p = 0,019$  ; IC à 95% [1,25-10,52]).

**Tableau 4 :** Facteurs prédictifs de succès angiographique immédiat sur la branche mère

	Succès angio-graphique	Echec angio-graphique	p
<b>Age <math>&gt; 65</math> ans</b>	29	0	0,15
<b>Sexe masculin</b>	66	2	0,59
<b>Diabète</b>	32	1	0,29
<b>Angor instable</b>	26	1	0,29
<b>Voie d'abord fémorale</b>	66	2	0,94
<b>D ref de la BM <math>&gt; 2,5</math> mm</b>	69	1	0,023
<b>Longueur de la lésion <math>&gt; 10</math> mm</b>	21	0	0,42
<b>Prédilatation de la BM</b>	30	1	0,47
<b>Kissing ballon final</b>	23	1	0,33

BM : branche mère, D ref : diamètre de référence.

**Tableau 5 :** Facteurs prédictifs de succès angiographique immédiat sur la branche fille.

	Succès angio-graphique	Echec angio-graphique	p
<b>Age <math>&gt; 65</math> ans</b>	22	6	0,71
<b>Sexe masculin</b>	55	12	0,36
<b>Diabète</b>	27	5	0,6
<b>Angor instable</b>	22	5	0,55
<b>Voie fémorale</b>	55	12	0,6
<b>D ref de la BF <math>&gt; 2</math> mm</b>	47	9	0,012
<b>Longueur de la lésion de la BF <math>&gt; 5</math> mm</b>	19	6	0,79
<b>% sténose initiale <math>&gt; 50\%</math></b>	35	11	0,36
<b>Prédilatation de la BF</b>	14	2	0,016
<b>Protection de la BF</b>	35	6	0,002
<b>Kissing ballon final</b>	22	2	0,02

BF : branche fille, D ref : diamètre de référence.

### Suivi clinique à distance de la procédure

Le suivi a concerné 74 patients (92,5%). Six patients ont été perdus de vue. Parmi les 74 patients chez qui un suivi clinique a pu être assuré, aucun n'a présenté de l'angor ou un IDM documenté à un mois de suivi. Nous avons relevé un cas (1,3%) de thrombose aiguë de stent, décédé lors de cet épisode. Un deuxième décès a été rapporté et était dû à une thrombose sur une artère autre que celle porteuse de la lésion traitée. Ainsi, le total des événements cardiovasculaires majeurs (MACE) à un mois était de 2 (2,5%). A 6 mois, 4 patients (5%) présentaient un angor d'effort. On n'a pas rapporté de nouveaux cas d'IDM, de thrombose de stent ou de décès. Le MACE est donc resté à 2,5% à 6 mois. A 12 mois, 7 patients (8,8%) présentaient un angor d'effort. Aucun nouveau cas d'IDM, de thrombose de stent ou de décès n'a été rapporté. Le MACE est resté à 2,5%. Le délai moyen entre la procédure d'angioplastie et la

dernière consultation était de  $22,6 \pm 21$  mois. A ce délai, nous avons rapporté un seul cas de décès de plus qui était dû à une dysfonction ventriculaire gauche sévère, soit un MACE à 3,75% à la fin du suivi.

### Contrôle coronarographique

Vingt quatre patients (30%) ont été contrôlés par un examen coronarographique à un délai moyen de  $11,75 \pm 6,4$  mois. La coronarographie de contrôle était systématique chez 15 patients (18,8%), elle était motivée par un angor de novo chez 8 patients (10%) et par un IDM chez 1 patient (1,25%). Parmi les patients contrôlés angiographiquement, le taux global de resténose binaire (BM et BF) était de 12,5% (3/24). La resténose intéressait la BM en amont de la bifurcation dans un cas où elle était focale. La resténose intéressait la BF dans le deuxième cas et aussi bien la BM que la BF dans le troisième. Dans les deux derniers cas, la resténose était totalement occlusive. Dans les trois cas, un seul stent était implanté (stent de la BM) et il s'agissait d'un stent nu. La recherche d'un lien entre certains facteurs cliniques et angiographiques et la survenue de resténose angiographique au contrôle coronarographique en analyse univariée a retrouvé que seule une longueur de la lésion de la BM de plus de 10 mm était prédictive de resténose (66% vs. 9,5%,  $p=0,036$ ).

## DISCUSSION

### Pourquoi distinguer les lésions de bifurcations coronaires ?

Les lésions de bifurcation comportent une difficulté majeure lors de l'angioplastie en rapport avec le phénomène de déplacement de plaque.

Il a été clairement établi que suite à l'inflation d'un ballon à son niveau, une plaque d'athérome peut se déplacer en proximal ou en distal [3] et sur toute la circonférence de la paroi artérielle (redistribution axiale).

Ce phénomène est accentué lors de la mise en place du stent [4], de dilatation par ballon ou lors du stenting d'une lésion située immédiatement en amont ou en aval d'une bifurcation coronaire et se complique fréquemment par un déplacement de la plaque vers l'ostium de la BF (effet «chasse-neige») qui nécessite souvent d'être dilatée ou stentée. Le même phénomène est observé en dilatant une lésion de bifurcation où la plaque est située en face de l'ostium d'une BF. Cette dernière s'occlut dans 4,5% à 26% des cas [5-9]. Lors du stenting de la BM, la présence d'une lésion ostiale de la BF, le petit diamètre de la BF et le syndrome coronarien aigu sont des facteurs prédictifs d'occlusion de la BF. Par contre, le type de stent utilisé ne semble pas avoir d'influence sur ce risque [8- 10].

### Techniques de traitement percutané des lésions de bifurcation

Jusqu'au milieu des années 80, l'angioplastie des lésions de bifurcation n'était pas pratiquée à cause du risque important de complications ischémiques aiguës. Les séries rapportant les résultats du stenting exclusif de la BM sans tenir compte de l'état de la BF [7,11-13] montrent qu'une telle approche aboutissait à des résultats aussi bien procéduraux qu'à distance peu satisfaisants et très rapidement, cette technique a laissé place à diverses autres plus complexes les une que les autres, dites de «stenting planifié» des lésions de bifurcation. La technique du T-stenting décrite initialement par Carrié [14] a été évaluée par Sheiban et al. [15] qui rapportent 100% de succès procédural sur une série de 54 patients. Le taux de resténose était à 30% lors du contrôle angiographique. Plusieurs autres techniques de stenting complexe (Y stenting, «crush» stenting, V-stenting, culotte) à 2 voire 3 stents ont été évaluées avec des taux de succès procédural comparables [16-22] et des résultats angiographiques à distance différents.

### Stenting provisionnel de la branche fille

Malgré le développement de toutes ces techniques de stenting plus complexes les unes que les autres, il est de plus en plus admis que celles-ci, faisant appel à deux stents ou plus ne soient pas supérieures à une technique simple de stenting dit «provisionnel» de la BF [23,24]. Celle-ci consiste à ne stenter que la BM tant que la BF n'est pas atteinte au cours de la procédure. La BF est stentée en cas d'occlusion aiguë ou de dissection au niveau de son ostium. Pour cela, on veillera à placer un guide d'angioplastie dans la BF au début de la procédure qui permettra d'accéder à celle-ci en cas de complication et servira de repère pour franchir l'ostium si l'on décide de réaliser un kissing ballon final. Dans «The Nordic Bifurcation Study» [25], 413 patients ont été randomisés entre un stenting systématique de la BM et de la BF (n=206) ou le stenting de la BM seule tant que la BF n'est pas atteinte au cours de la procédure (n=207). Les taux de succès procéduraux étaient comparables dans les deux groupes. Dans le groupe traité par deux stents d'emblée, la durée de la procédure était significativement supérieure avec des durées supérieures de radioscopie, des volumes de produit de contraste supérieurs et un taux supérieur d'élévation des marqueurs de nécrose myocardique comparé au groupe traité par un seul stent. A un suivi clinique de 6 mois, les deux groupes étaient aussi comparables en termes d'évènements cardiovasculaires majeurs. De même, au suivi angiographique réalisé chez 86% des patients, l'incidence de survenue du composite de la resténose binaire de la BM et de l'occlusion de la BF était similaire dans les deux groupes (5,3% pour le groupe stenting provisionnel vs. 5,1% pour le groupe

traité par deux stents). Au vu de ces résultats et de ceux d'autres études [26-28], il apparaît que les techniques de stenting complexes ne sont pas supérieures à une technique simple de stenting provisionnel de la BF en termes de succès procédural, de resténose angiographique et d'évènements cardiovasculaires majeurs à distance. Dans notre travail, la technique de stenting provisionnel de la BF a été utilisée dans 52,5% des cas, le choix de protéger la BF étant laissé à l'opérateur. Le recours au stenting de la BF n'a eu lieu que dans un cas à cause d'une dissection au niveau de son ostium. L'implantation systématique de deux stents n'a été réalisée que pour une seule bifurcation du tronc commun de la coronaire gauche et le résultat final était satisfaisant. La taille réduite des échantillons dans notre série ne permet pas de tirer des conclusions quant à la supériorité d'une technique par rapport à l'autre.

#### Impact du kissing ballon final

La technique du kissing ballon a été décrite pour la première fois par Meier et al. [29] en 1984 dans le traitement par ballon seul des lésions de bifurcations. Les résultats médiocres obtenus avec cette technique dans la dilatation au ballon seul des lésions de bifurcations n'ont pas empêché son utilisation en complément des techniques de stenting et a permis d'améliorer les résultats angiographiques immédiats de celles-ci et les taux de resténose à distance. Dans notre série, la réalisation d'un kissing ballon final est significativement associée au succès angiographique. Cependant, la réalisation du kissing ballon final n'est pas associée à moins d'évènements cardiovasculaires majeurs à distance. De même, il n'existe pas de lien statistiquement significatif entre la réalisation du kissing ballon final et la resténose angiographique à distance. Sur une cohorte de 185 lésions de bifurcations coronaires traitées par la technique du «crush» stenting, Ge et al. [30] ont évalué l'impact de la réalisation d'un kissing ballon final. Dans cette étude, 118 lésions (63%) ont eu un kissing ballon en fin de procédure alors que 67 lésions (37%) n'en ont pas eu. On a retrouvé un gain immédiat au niveau de la BM à 2,07 mm dans le groupe avec KBF vs. à 1,85 mm dans le groupe sans KBF ( $p=0,02$ ). Hoye et al. [31] ont également évalué l'impact sur le résultat immédiat et à distance de la réalisation d'un kissing ballon

sur 241 lésions traitées par la technique du «crush» stenting. Les résultats étaient en faveur du KBF avec un pourcentage de sténose résiduelle au niveau de la BF lors du contrôle angiographique à 20,5% pour le groupe KBF vs. 41% dans le groupe sans ( $p<0,0001$ ). Il est cependant primordial de rappeler que la réalisation du KBF n'a pas montré de supériorité quand il s'agit de T-stenting provisionnel comme l'a montré l'essai Nordic-Baltic III [32] en termes de réintervention à 6 mois.

#### Recommandations du club européen des bifurcations

Au vu des résultats publiés sur le traitement percutané des sténoses des bifurcations coronaires, le club européen des bifurcations dans sa 5<sup>ème</sup> réunion de consensus [33] a émis les recommandations suivantes : La stratégie du T-stenting provisionnel reste la meilleure qu'il s'agisse de stents nus ou de stents actifs.

Le traitement par implantation systématique de deux stents est inférieur au stenting provisionnel. Cependant, quand la BF est atteinte sur une longueur supérieure à 5mm, il est préférable de recourir à une techniques à 2 stents. Dans les bifurcations où l'angle de la BM-BF est supérieur à 60°, il faut s'efforcer autant que possible d'utiliser un seul stent. Le kissing final n'a pas montré son utilité dans les procédures de stenting provisionnel. Il reste indiqué dans les cas où une lésion de plus de 75% de la BF persiste à défaut d'une évaluation hémodynamique de la lésion par FFR. Il demeure aussi indiqué dans les techniques à deux stents. L'utilisation de ballons non compliants est recommandée. La technique de la culotte est à préférer à celle du «Crush» quand il s'agit d'utiliser 2 stents. Par ailleurs, l'utilisation correcte de deux stents n'est pas prédictive de thrombose de stent.

## CONCLUSION

L'angioplastie des lésions de bifurcation coronaire reste souvent complexe. La technique de stenting provisionnel dans le traitement percutané de ces lésions est une technique sûre et qui s'accompagne d'un taux de succès procédural satisfaisant avec des résultats angiographiques acceptables à plus long terme.

*Les auteurs déclarent n'avoir aucun conflit d'intérêt*

## REFERENCES

- 1 - Samin K. Sharma et Annapoorna S. Kini. Coronary bifurcation lesions. *Cardiol Clin* 24 (2006): 233-46.
- 2 - Alfonso Medina, José Suárez de Lezo et Manuel Pan. A New Classification of Coronary Bifurcation Lesions. *Rev Esp Cardiol*. 2006;59(2):183-4.
- 3 - Mintz GS, Pichard AD, Kent KM. et al. Axial plaque redistribution as a mechanism of percutaneous transluminal coronary angioplasty. *Am J Cardiol* 1996;77:427-30.
- 4 - Ahmed JM, Mintz GS, Weissman NJ. et al. Mechanism of

- lumen enlargement during intracoronary stent implantation: an intravascular ultrasound study. *Circulation* 2000;102:7-10.
- 5 - Fishman DL, Savage MP, Leon MB. et al. Fate of lesion related side branches after coronary artery stenting. *J Am Coll Cardiol* 1993;22:1641-6.
- 6 - Iniguez A, Macaya C, Alfonso F. et al. Early angiographic changes of side branches arising from a Palmaz-Schatz stented coronary segment: results and clinical implications. *J Am Coll Cardiol* 1994;23:911-5.

- 7 - Pan M, Medina A, Suarez de Lezo J. et al. Follow-up patency of side branches covered by intracoronary Palmaz-Schatz stent. *Am Heart J* 1995;129:436-40.
- 8 - Hayashi S, Tohyama S, Shindo T. et al. Risk of side branch occlusion after coronary Palmaz-Schatz stenting. *J Cardiol* 1997;29:261-6.
- 9 - Poerner TC, Kravlev S, Voelker W. et al. Natural history of small and medium-sized side branches after coronary stent implantation. *Am Heart J* 2002;143:627-35.
- 10 - Koning R, Huret B, Caussin C. et al. Coronary Stenting in Bifurcated Lesions: Clinical and Angiographic Results of a French Multicenter Study. *Am J Cardiol* 2002;90(suppl 6A):43H.
- 11 - Fischman DL, Savage MP, Leon MP. et al. Fate of lesion related side branches after coronary artery stenting. *J Am Coll Cardiol* 1993;22:1641-6.
- 12 - Caputo RP, Chafizadeh ER, Stoler RC. et al. Stent jail : A minimum security prison. *Am J Cardiol* 1996;77:1226-30.
- 13 - Aliabadi D, Tilli FV, Bowers TR. et al. Incidence and Angiographic Predictors of Side Branch Occlusion Following High-Pressure Intracoronary Stenting. *Am J Cardiol* 1997;80:994-7.
- 14 - Carrie D, Karouny E, Chouairi S. et Puel J. T-shaped stent placement : A technique for the treatment of dissected bifurcation lesions. *Cathet Cardiovasc Diagn* 1996;37:311-3.
- 15 - Sheiban I, Albiero R, Marsico F. et al. Immediate and Long-Term Results of "T" Stenting for Bifurcation Coronary Lesions. *Am J Cardiol* 2000;85:1141-4.
- 16 - Teirstein PS. Kissing Palmaz-Schatz stents for coronary bifurcation stenoses. *Cathet Cardiovasc Diagn* 1996;37:307-10.
- 17 - Al Suwaidi J, MB, Berger PB, Rihal CS. et al. Immediate and Long-Term Outcome of Intracoronary Stent Implantation for True Bifurcation Lesions. *J Am Coll Cardiol* 2000;35:929 -36.
- 18 - Sharma SK, Choudhury A, Lee J. et al. Simultaneous Kissing Stents (SKS) Technique for Treating Bifurcation Lesions in Medium-to-Large Size Coronary Arteries. *Am J Cardiol* 2004;94:913-7.
- 19 - Colombo A, Stankovic G, Orlic D, et al. Modified T-stenting technique with crushing for bifurcation lesions: Immediate results and 30-day outcome. *Catheter Cardiovasc Interv* 2003;60:145-151.
- 20 - Moussa I, Costa RA, Leon MB. et al. A Prospective Registry to Evaluate Sirolimus-Eluting Stents Implanted at Coronary Bifurcation Lesions Using the "Crush Technique". *Am J Cardiol* 2006;97:1317-21.
- 21 - Costa RA, Mintz GS, Carlier SG. et al. Bifurcation Coronary Lesions Treated With the "Crush" Technique. An Intravascular Ultrasound Analysis. *J Am Coll Cardiol* 2005;46:599-605.
- 22 - Dzavik V, Kharbada R, Ivanov J. et al. Predictors of long-term outcome after crush stenting of coronary bifurcation lesions: Importance of the bifurcation angle. *Am Heart J* 2006;152:762-9.
- 23 - Lefevre T. Bifurcation lesions : the simpler, the better. *Rev Esp Cardiol*. 2005;58(11):1261-5.
- 24 - Thomas M, Hildick-Smith D, Louvard Y. et al. Percutaneous coronary intervention for bifurcation disease. A consensus view from the first meeting of the European bifurcation club. *Eurointerv*. 2006;2:149-53.
- 25 - Steigen TK, Maeng M, Wiseth R. et al. Randomized Study on Simple Versus Complex Stenting of Coronary Artery Bifurcation Lesions: The Nordic Bifurcation Study. *Circulation* 2006;114:1955-61.
- 26 - Colombo A, Moses JW, Morice MC. et al. Randomized study to evaluate sirolimus-eluting stents implanted at coronary bifurcation lesions. *Circulation*. 2004;109:1244 -9.
- 27 - Pan M, de Lezo JS, Medina A. et al. Rapamycin-eluting stents for the treatment of bifurcated coronary lesions: a randomized comparison of a simple versus complex strategy. *Am Heart J*. 2004;148:857-64.
- 28 - Iakovou I, Ge L. et Colombo A. Contemporary stent treatment of coronary bifurcations. *J Am Coll Cardiol*. 2005;46:1446 -55.
- 29 - Meier B, Gruentzig AR, King SB III et al. Risk of side branch occlusion during coronary angioplasty. *Am J Cardiol* 1984;53:10-14.
- 30 - Ge L, Airolidi F, Iakovou I. et al. Clinical and Angiographic Outcome After Implantation of Drug-Eluting Stents in Bifurcation Lesions With the Crush Stent Technique. Importance of Final Kissing Balloon Post-Dilatation. *J Am Coll Cardiol* 2005;46:613-20.
- 31 - Hoye A, Iakovou I, Ge L. et al. Long-Term Outcomes After Stenting of Bifurcation Lesions With the "Crush" Technique. *J Am Coll Cardiol* 2006;47:1949 -58.
- 32 - Niemela M, Kervinen K, Erglis A. et al. Randomized Comparison of Final Kissing Balloon Dilatation Versus No Final Kissing Balloon Dilatation in Patients With Coronary Bifurcation Lesions Treated With Main Vessel Stenting The Nordic-Baltic Bifurcation Study III. *Circulation* 2011;123:79-86
- 33 - Hildick-Smith D, Lassen J. F, Albiero R. et al. Consensus form the 5th European Bifurcation Club meeting. *Eurointerv*. 2010;6:34-8.