

Myxome de l'oreillette gauche associé à une atteinte coronaire sévère : place des moyens d'imagerie et implications thérapeutiques.

Left atrial myxoma associated with severe coronary artery disease: place means imaging and therapeutic implications

Wiem Selmi, Walid Jomaa, Sonia Hamdi, Lilia Chaker, Khaldoun Ben Hamda, Faouzi Maatouk

Service de Cardiologie B – CHU Fattouma Bourguiba, Monastir

Résumé

Les myxomes sont les tumeurs cardiaques les plus fréquentes. L'échographie reste le moyen d'imagerie de choix et souvent le seul nécessaire pour le diagnostic. L'association rare à une insuffisance coronaire soulève des interrogations quant à la nature de l'atteinte coronaire et pose des challenges thérapeutiques. Nous rapportons le cas d'un patient de 64 ans ayant peu de facteurs de risque cardio-vasculaires, paucisymptomatique, chez qui l'échographie transthoracique a permis de poser le diagnostic d'un myxome de l'oreillette gauche. La coronarographie pré-opératoire a révélé une atteinte sévère du tronc commun distal type 1.1.1 de la classification de Medina. La chirurgie urgente de résection du myxome associé à un double pontage aorto-coronaire s'est déroulée sans incidents et le pronostic à court terme était favorable.

Mots-clés

Myxome, maladie coronaire, clinique

Summary

Myxomas are the most frequent cardiac tumors. Echocardiography remains the best and often the only diagnostic imaging technique. The association with coronary artery disease raises questions about coronary lesions severity and therapeutic challenges. We report the case of a paucisymptomatic 64-year-old man in whom echocardiography revealed a left atrial myxoma. Preoperative coronary angiography revealed a Medina 1,1,1 severe stenosis of the distal left main. He underwent an urgent resection of the myxoma and coronary artery bypass surgery with a good short term result.

Keywords

Myxome, coronary disease, surgery

Correspondance

Dr Walid JOMAA

Service de Cardiologie B – CHU Fattouma
Bourguiba

Ave. 1er juin – 5000 – MONASTIR

e-mail : jomaa_w@voila.fr

INTRODUCTION

Les myxomes sont les tumeurs cardiaques les plus fréquentes avec une incidence estimée à 0.5/ million d'habitants /an [1, 2]. La localisation à l'oreillette gauche est la plus fréquente (80%) et le septum inter auriculaire est atteint dans 75% des cas. La chirurgie de résection du myxome compte pour seulement 0.3% des interventions à cœur ouvert [3]. Le mode de révélation est variable, allant de la dyspnée d'effort à la mort subite, et dépend de la taille et de la localisation du myxome [1]. L'échocardiographie trans-thoracique éventuellement complétée par l'échographie trans-œsophagienne reste l'examen de référence pour le diagnostic positif.

CAS CLINIQUE

Nous rapportons le cas d'un patient âgé de 64 ans, tabagique sévère depuis 17 ans, sans autre facteur de

risque cardio-vasculaire, qui a consulté pour une dyspnée d'effort d'installation rapidement progressive. L'examen clinique était strictement normal. L'ECG était normal en dehors d'un discret sous décalage du segment ST en latéral.

L'échocardiographie trans-thoracique a révélé l'existence dans l'oreillette gauche d'une masse ovoïde, d'aspect grenu, pédiculée s'implantant sur le septum inter-auriculaire et se prolabant par moments dans l'orifice mitral qu'elle obstruait instantanément (Figure 1). La fonction VG était conservée et la cinétique segmentaire était homogène.

Cet aspect échographique a permis d'avancer le diagnostic de myxome de l'oreillette gauche et d'en poser l'indication opératoire urgente.

Une coronarographie pré-opératoire a été réalisée en urgence, objectivant des lésions sévères du tronc commun distal type 1.1.1 de la classification de Medina [4] (Figure 2)

La résection du myxome avec double pontage aorto-coronaire en urgence a été effectuée dans les 48 heures

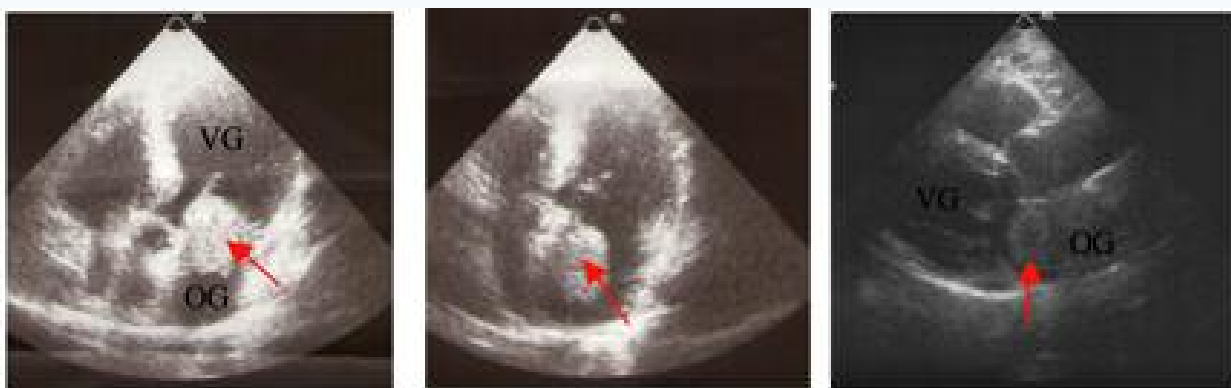

Figure 1 : Aspect à l'échographie trans-thoracique du myxome (flèche).

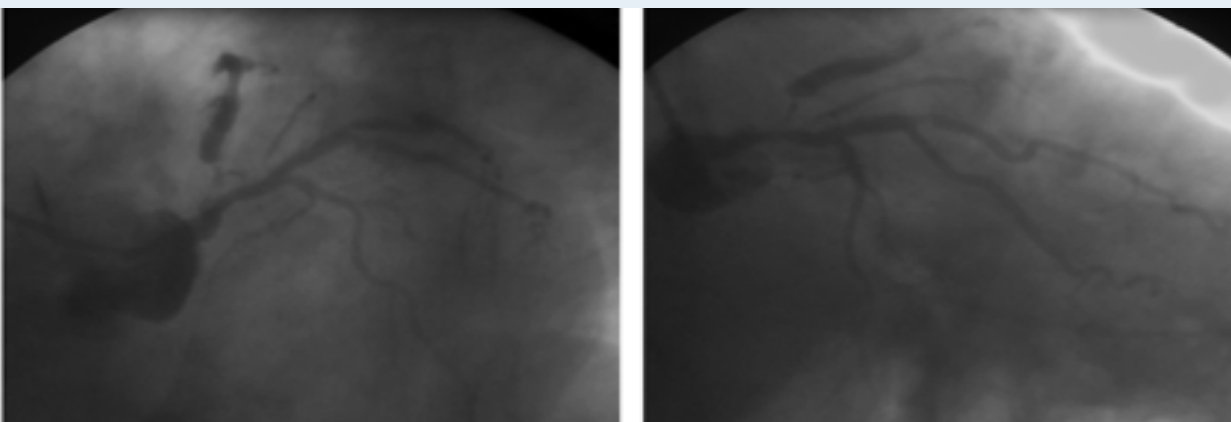


Figure 2 : Aspect coronarographique du réseau gauche

de l'hospitalisation, déroulée sans incidents. L'examen anatomopathologique de la pièce opératoire confirme la nature myxomateuse suspectée à l'échographie.

DISCUSSION

L'échographie reste le moyen diagnostique des myxomes cardiaques. Le bilan lésionnel peut nécessiter ou non le recours à l'échocardiographie trans-œsophagienne [5]. L'association d'une insuffisance coronaire d'origine athéroscléreuse aux myxomes cardiaques est rare, évaluée selon les séries entre 0 et 11% [6, 7]. La présence de symptômes d'insuffisance coronaire, en l'absence d'atteinte athéromateuse, peut être expliquée dans de nombreuses situations, voire dans des cas d'infarctus du myocarde et de mort subite, par l'embolisation de fragments tumoraux [7]. Toutefois, l'âge avancé des patients au moment du diagnostic et la prévalence élevée des facteurs de risque associés rendent l'atteinte athéroscléreuse coronaire indépendante du myxome possible. Certains auteurs ont même montré la présence d'un terrain d'hypercoagulabilité et d'un terrain d'inflammation chronique dont attestent des taux élevés de médiateurs inflammatoires (Interleukines 6 et 8) induits par le myxome [8].

Dans le cas particulier de notre patient, l'aspect coronarographique des lésions laisse prévaloir l'origine athéroscléreuse sur l'hypothèse de l'embolisation de fragments tumoraux. Toutefois, le terrain faiblement à risque du patient laisse envisager le rôle, au moins en partie, d'un probable terrain inflammatoire induit par le myxome qui pourrait causer ou précipiter l'atteinte coronaire.

Certains auteurs n'exigent pas la coronarographie systématiquement avant chirurgie de résection du myxome, étant donné le caractère urgent de la chirurgie avec risque de mort subite imprévisible [7, 9, 10]. D'autres la recommandent seulement chez les patients ayant des symptômes évocateurs ou âgés de plus de 40

ans [9-11].

La coronarographie peut également montrer, dans le cas de myxomes géants, la vascularisation propre de la tumeur à partir des coronaires [12 -15].

La deuxième implication qui résulte de l'association du myxome à l'atteinte coronaire est la séquence chirurgicale : la résection doit-elle être effectuée avant ou après le pontage ? [16]. Rice ainsi que Shiiku préconisaient la confection du pontage avant la résection tumorale permettant une meilleure protection myocardique pendant le clampage aortique [9, 17]. Toutefois, Sugimoto a utilisé la perfusion coronaire rétrograde pour la protection myocardique et a ainsi effectué la résection du myxome au préalable [17]. Une manipulation minimale de la tumeur permet de minimiser le risque d'embolisation systémique per-opératoire [19]. Chez notre patient, le chirurgien a procédé à une canulation rétrograde, une résection première du myxome, suivie du pontage aorto-coronaire. Il n'y a pas eu d'accident embolique symptomatique en péri-opératoire et la fonction ventriculaire gauche au contrôle échographique était conservée.

CONCLUSION

Les myxomes cardiaques s'associent rarement aux lésions coronaires athéromateuses. Les signes cliniques peuvent être aspécifiques. La coronarographie devrait être largement indiquée avant la chirurgie de résection du myxome, permettant de mettre en évidence une coronaropathie associée ou une néo-vascularisation tumorale. Un probable terrain inflammatoire en rapport avec le myxome pourrait précipiter l'atteinte coronaire. La résection du myxome préalable au pontage aorto-coronaire dans le même temps opératoire est une attitude chirurgicale qui paraît à faible risque opératoire.

Les auteurs déclarent de ne pas avoir de conflits d'intérêts

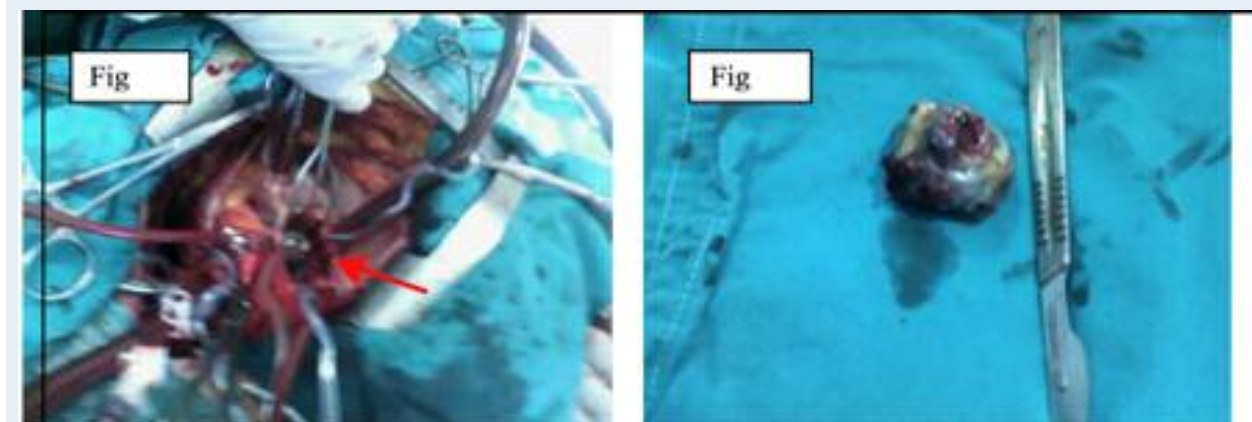

Figure 3 : Aspect per-opératoire du myxome (3A) et de la pièce de résection (3B)

REFERENCES

1. Reynen K. Cardiac myxomas. *N Engl J Med* 1995;333:1610-7
2. MacGowan SW, Sidhy P, Aherne T, Luke D, Wood AE, Neligan MC, McGovern E. Atrial myxoma: national incidence, diagnosis and surgical management. *Ir J Med Sci* 1993;162:223-226.
3. Castells E, Ferran V, Octavio de Toledo MC, Calbet JM, Benito M, 976 I.M. Keeling et al. / *European Journal of Cardio-thoracic Surgery* 22 (2002) 971-977 Fontanillas C, Granados J, Obi CL, Saura E. Cardiac myxomas: surgical treatment, long-term results and recurrence. *J Cardiovasc Surg Torino* 1993;34:49-53.
4. Alfonso Medina, José Suarez de Lezo et Manuel Pan. A new Classification of Coronary Bifurcation Lesions. *Rev Esp Cardiol.* 2006; 59(2): 183-4.
5. Reeder GS, Khandheria BK, Seward JB, Tajik AJ. Transesophageal echocardiography and cardiac masses. *Mayo Clin Proc* 1991;66:1101-9.
6. Nand K. Kejriwal, Jeremy Tan, Ravi R. Ullal, John M. Alvarez. Atrial Myxoma with Coexistent Coronary Artery Disease: A Report of Two Cases. *Heart, Lung and Circulation* 2003; 12.
7. Li AH, Liau CS, Wu CC, Chien KL, Ho YL, Huang CH, et al. Role of coronary angiography in myxoma patients: a 14-year experience in one medical center. *Cardiology.* 1999; 92: 232-5.
8. Isobe N, Kanda T, Sakamoto H, Morishita Y, Suzuki T, Kobayashi I. Myocardial infarction in myxoma patients with normal coronary arteries. *Angiology.* 1996; 47: 819-23.
9. Rice PL, Pifarre R. Left atrial myxoma and coronary artery disease: combined surgical treatment. *Arch Surg.* 1981; 116: 353-5.
10. Van Cleemput J, Daenen W, De Geest H. Coronary angiography in cardiac myxomas: findings in 19 consecutive cases and review of the literature. *Cathet Cardiovasc Diagn.* 1993; 29: 217-20.
11. Erdil N, Ates S, Cetin L, Demirkilic U, Sener E, Tatar H. Frequency of left atrial myxoma with concomitant coronary artery disease. *Surg Today.* 2003; 33: 328-31.
12. Kin H, Koizumi J, Yoshioka K, Niinuma H. Feeding artery of giant left atrial myxoma visualized on computed tomography. *Asian Cardiovasc Thorac Ann* 2007;15:541.
13. Yan BP, Aggarwal A, Brown RP, Ajani AE. Images in cardiology: neovascularisation of giant left atrial myxoma visualised on angiography. *Heart* 2005;91:1562.
14. Panagiotou M, Panagopoulos ND, Ravazoula P, Kaklamanis L, Koletsis EN. Large asymptomatic left atrial myxoma with ossification: case report. *J Cardiothorac Surg* 2008;3:19.
15. Sadik Acikel, Murat Muhammed N. Aksoy, Harun Kilic, Kasim Karapinar, Ayse Selcen Oguz, Hasan Aydin, Ramazan Akdemir. Cystic and hemorrhagic giant left atrial myxoma in a patient presenting with exertional angina and dyspnea. *Cardiovascular Pathology* 2012; 21:15-18.
16. Koike N, Kaneko T, Ezure M, Sato Y, Aizaki M, Okada S, Morishita Y. Left atrial myxoma combined with coronary artery bypass grafting. *Kyobu Geka* 2006;59 :1089-94.
17. Shiiku C, Ingu A, Sugimoto S, Baba M, Izumiyama O, Hasegawa T. Removal of the left atrial myxoma combined with coronary artery bypass grafting in an elderly patient. *Kyobu Geka* 1998; 51: 586-9.
18. Sugimoto T, Ogawa K, Asada T et al. The problems of surgical treatment for cardiac myxoma and associated lesions. *Surg. Today* 1994; 24: 673-80.
19. Chamberlin SW, Carter JR, Richardson RL. Intraoperative coronary-artery embolization from left atrial myxomas. *Anesthesiology* 1977; 47: 301-2.